

## Laserteraapia – uus meetod hobuste haavaravis

Kahjuks tuleb hobustel lahtisi, õmblemist või sidumist vajavaid haavu suhteliselt tihti ette. Õnneks suurem osa nendest haavadest paraneb kiiresti ja raskusteta. Kiire esmaabi ja sellele järgnev hoolikas puhastamine/sidumine on muidugi otsustava tähtsusega.

Siiski tuleb ette haavu, mis ka parima hoolituse juures ei taha paraneda. Põhjus võib olla haava asukohas, mis on väga suure liikuvusega, piirkonna väheses verevarustuses (nt. jalgade alumises osas) või ka hobuse enda eripäras haavasid aeglaselt parandada (sageli just vanemas eas esinev probleem).

Õnneks ei pea tänu aina edasi arenevale meditsiinile selliste haavade puhul enam meelt heitma ega hobust pikkadeks kuudeks tööst välja võtma. Eestiski kergesti kättesaadav haava paranemist kiirendav meetod on laserravi. See inimestel juba pikka aega kasutusel olev meetod kiirendab haavade epiteliseerumist (st. paranemist) isegi üle 50%. Lisaks on laserravil ka tugev põletikuvastane toime ning ta pärsib liigliha tekkimist. Hea tulemuse saamiseks on vaja üksteisele järgnevatel päevadel teha umbes kaheksa 10-15 minutilist sessiooni.

Rohkem infot selle teraapia kohta saate küsida oma loomaarsti käest ja leiate kodulehelt: [www.laserteraapia.ee](http://www.laserteraapia.ee)

### Kuidas liiga aeglaselt paranevat haava ära tunda:

- haav püsib pikka aega osaliselt või täielikult pehme, ei moodustu ühtlast kõva koorikut
- haava peale tekib pehme konsistentsiga liigliha
- haavast immitseb mitu nädalat järjest vedelikku

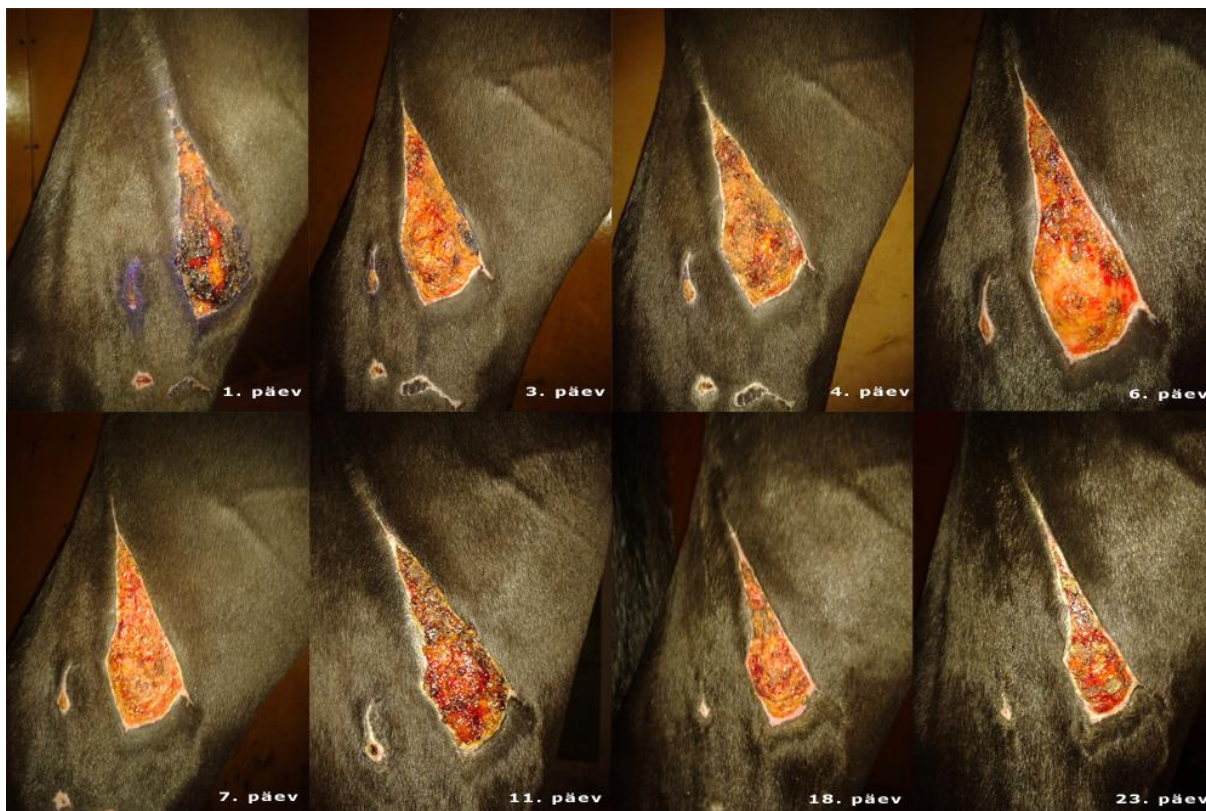
Kas haav paraneb liiga aeglaselt või on paranemisprotsess veel normi piires, oskab kõige paremini öelda teie loomaarst!

Patsiendi lugu: **Casanova**

Casanova, 16 aastane täkk, lõi keset võistlushooaega oma vasaku tagumise jala läbi bokshivõre. Õnnetuse tagajärjel oli jala alaosas mitu väiksemat haava ja reie siseküljel üks suurem lahtine haav. Haavade raviks kasutati joodilahust ja külma vee massaaži ning piirati hobuse liikumist. Kõik alajalal olevad väiksemad haavad paranesid järgneva 3-4 nädala jooksul, kuid reie siseküljel olev haav, mis oli teistest ka sügavam, ei paranenud ootuspäraselt. Haava keskosa täitus pehme leemendava liiglihaga, mis oli haava tasapinnast umbes 2 cm kõrgem. Pärast kuu aega kestnud tulemusteta haava ravitsemist otsustati katsetada laserteraapiaga. Inimeste laserteraapia spetsialist Egle Erm käis Casanova juures 15 korda. Ravi tulemusi kirjeldas Casanova omanik järgmiselt:

*„Laserravi muutis haava pinna kuivaks ja pehmekoeliseks. Mõnepäevane vahe ravi alguses andis tugeva tagasilöögi, kus haav muutus uuesti leemendavaks. Positiivse üllatusena suretas laserravi liiglihakarad ja ravi alguses olnud leemendav kühm haava keskosas muutus üsna kiirelt väiksemaks ja madalamaks kuni kadumiseni. Ravi lõpus oli haav kaetud õhukese epiteelkoega, mis edasi ainult paksenes ja kattus karvadega.“*

Laserteraapia lõpuks oli haav niivõrd hästi paranenud, et Casanova sai koheselt treeningusse naasta.



Casanova haav, esimesest viimase laserravi päevani

Tänud piltide eest: Egle Erm, Laserteraapia OÜ