

Longete diagnostika - kuidas jõuda valu põhjuseni?

Hobuse tervise seminar , 09.09.2012

Triin Tohver



TRIIN
TOHVERI
HOBURAVI

Longete Diagnostika

Longe = liikumishäire
Põhjus : valu või mehaaniline takistus

ebaühtlane liikumine
kange liikumine
vastumeelne liikumine
sage komistamine
käiguvahe



Longete diagnostika



Korralik lonkeuring võtab aega
kauem kui 5 minutit!!

Lonkeuring kui detektiivi töö



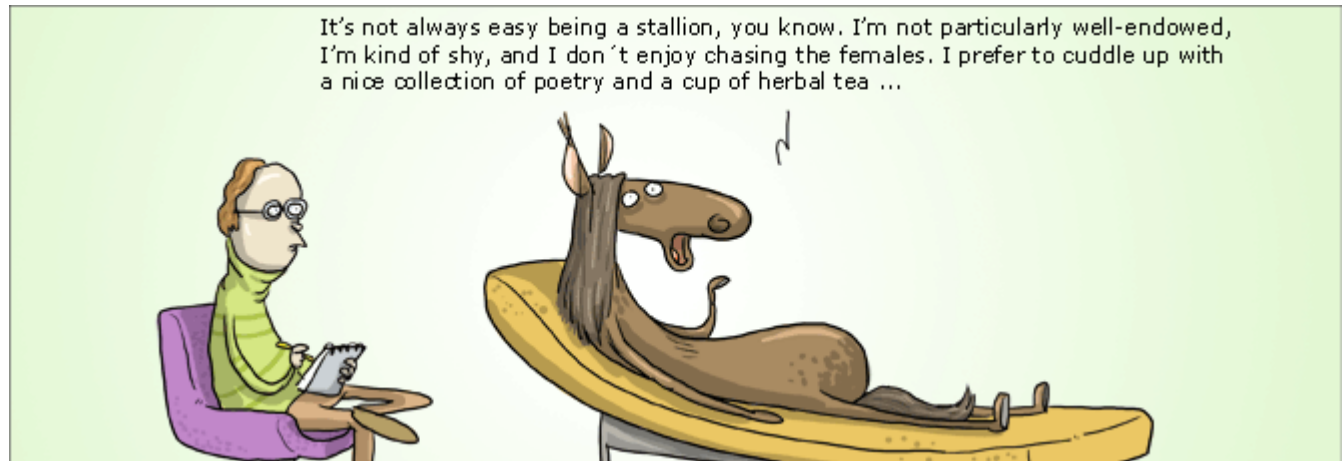
õige diagnoos = õige ravi



Longete diagnostika - I

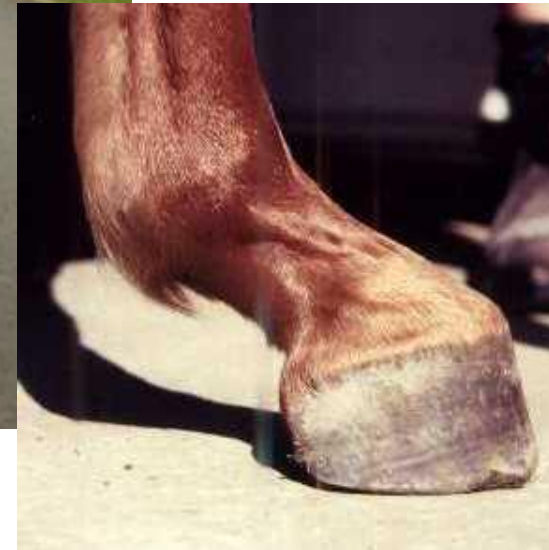
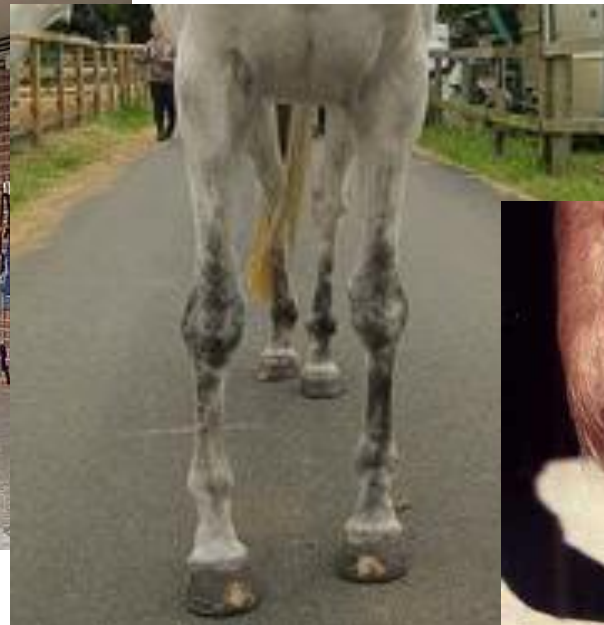I. Räägime probleemist!

- Mis sümptomeid hobune näitab?
- Millal on probleemi näha, kas alati või teatud leksioonidel?
- Millal kõik algas? Kas longe on tugevnenud?
- Kas hobust on kuidagi juba ravitud? Palju ta hetkel liigub?
- Kas sarnaseid probleeme on olnud ka varem?
- jne...



Longete diagnostika - II

- I. Räägime probleemist!
- II. Liigeste, kõõluste ja lihaste ülevaatus ja kompamine



Longete diagnostika - III

- I. Räägime probleemist!
- II. Liigeste, kõõluste ja lihaste ülevaatus ja kompamine
- III. **Kapjade ja rautuse hindamine**



Longete diagnostika - **IV**

- I. Räägime probleemist!
- II. Liigeste, kõõluste ja lihaste ülevaatus ja kompamine
- III. Kapjade ja rautuse hindamine
- IV. Liikumine**



Longete diagnostika - V

- I. Räägime probleemist!
- II. Liigeste, kõõluste ja lihaste ülevaatus ja kompamine
- III. Kapjade ja rautuse hindamine
- IV. Liikumine
- V. **Painutusproovid**



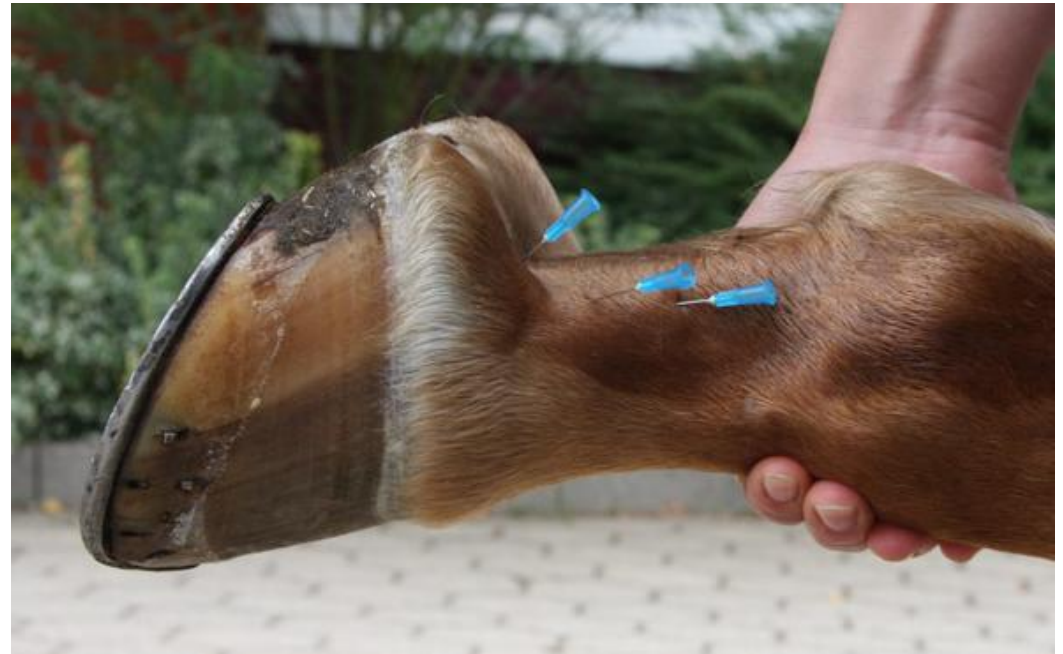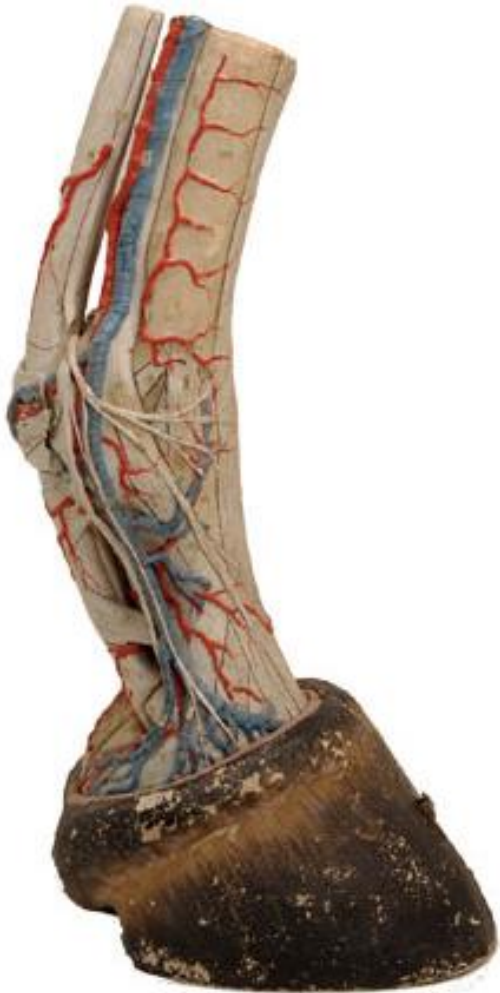Longete diagnostika - VI

- I. Räägime probleemist!
- II. Liigeste, kõõluste ja lihaste ülevaatus ja kompamine
- III. Kapjade ja rautuse hindamine
- IV. Liikumine
- V. Painutusproovid
- VI. **Jäsemenärvide ja liigeste anesteesia/blokaad (tuimestus), et tuvastada valu piirkond**



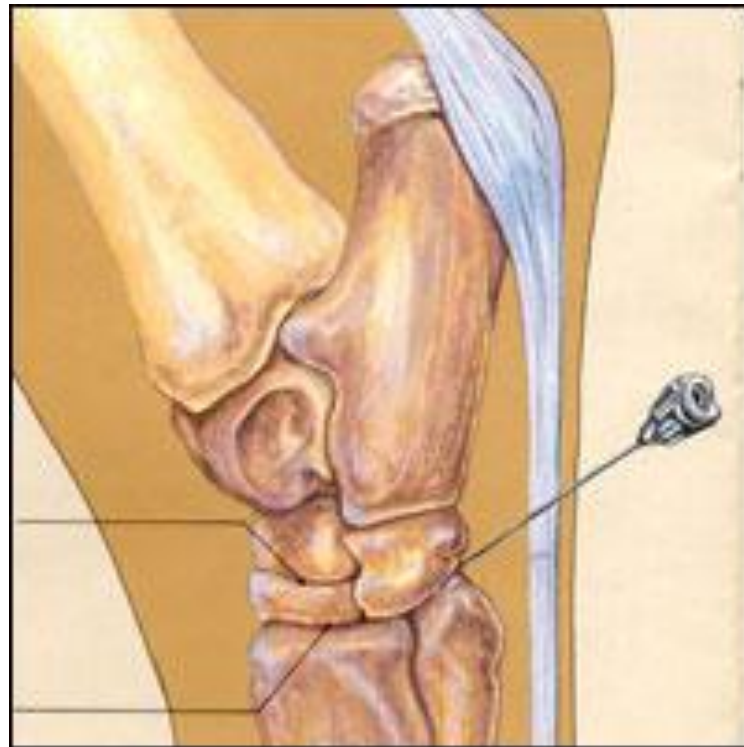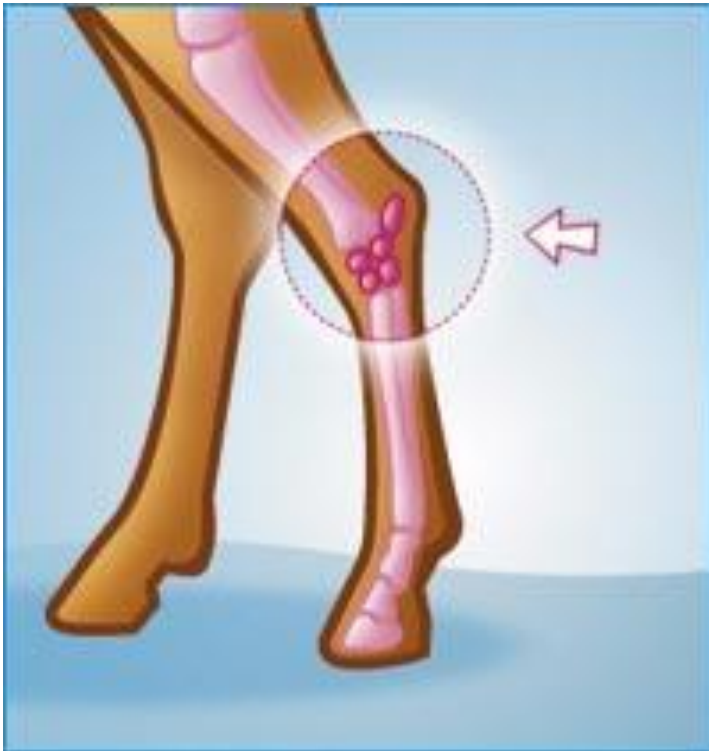Longete diagnostika - VI

Jäsemenärvide blokaad



Longete diagnostika - VI

Liigeste blokaad



Longete diagnostika - VII

- I. Räägime probleemist!
- II. Liigeste, kõõluste ja lihaste ülevaatus ja kompamine
- III. Kapjade ja rautuse hindamine
- IV. Liikumine
- V. Painutusproovid
- VI. Jäsemenärvide ja liigeste anesteesia (tuimestus), et tuvastada valu piirkond
- VII. *Diagnostic imaging* (diagnostiline kuvamine?)
 - I. Röntgen
 - II. Ultraheli
 - III. Magnetresonants kaamera
 - IV. Sintigraafia
 - V. Artroskoopia, kompuutertomograafia, termograafia jne...



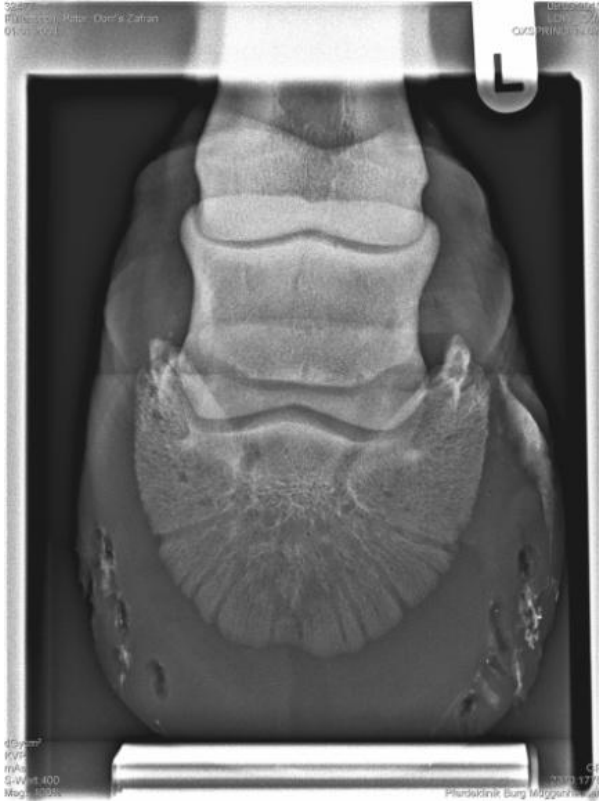Longete diagnostika - VII



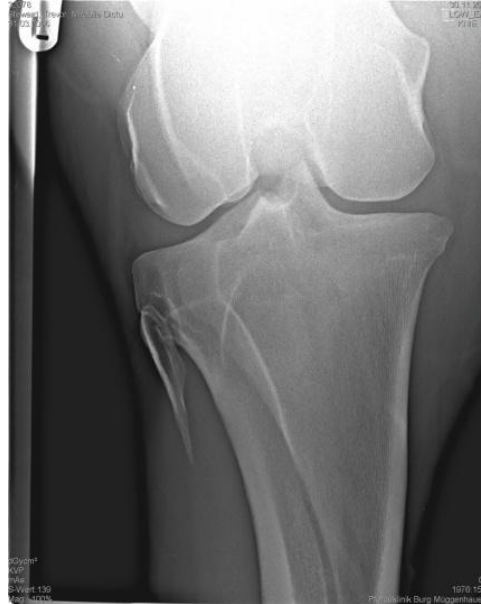Röntgen
→ vaatame luid



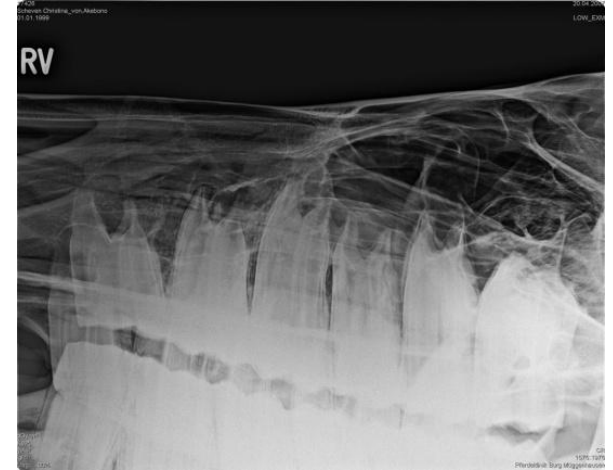Longete diagnostika - VII



KABI

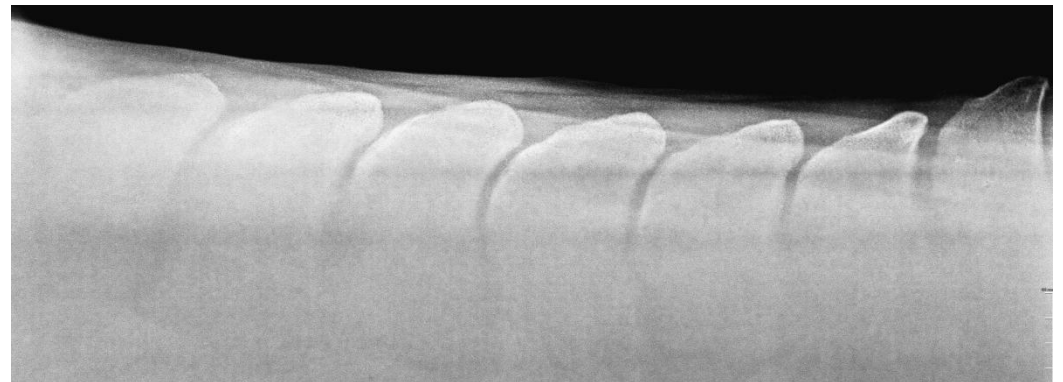


PÕLV



PEA-HAMBAD

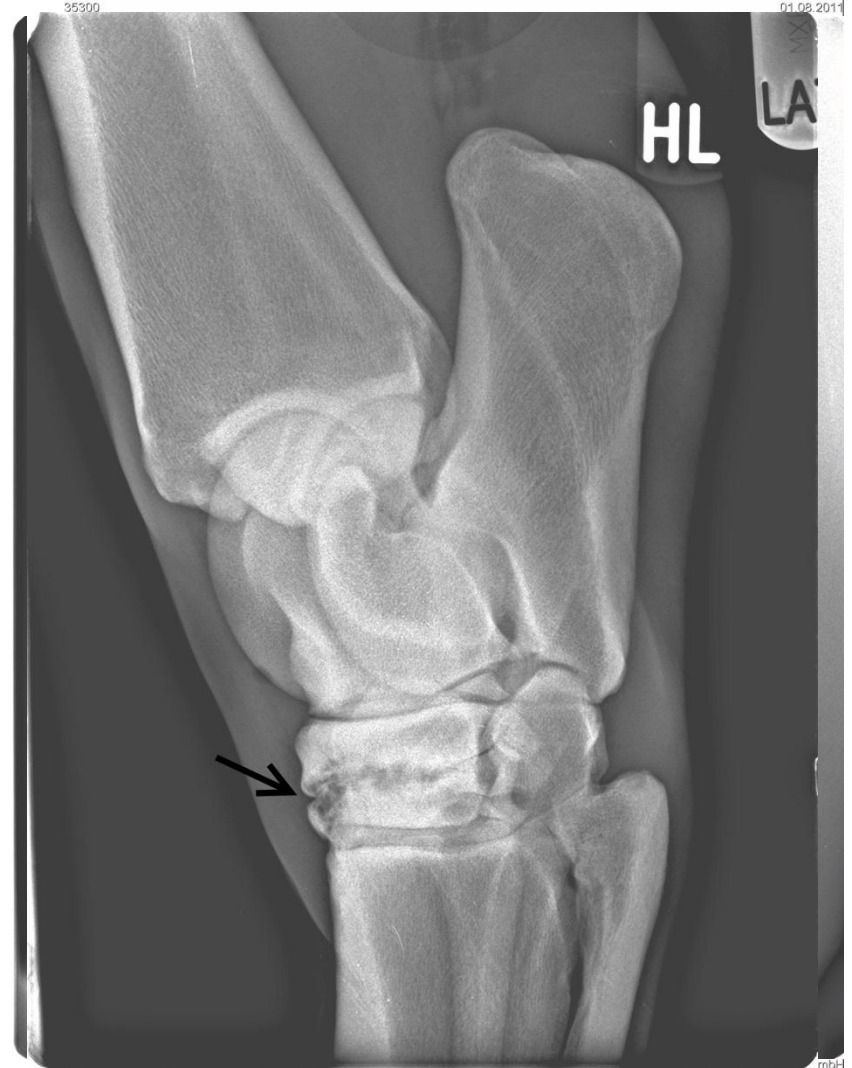
SELG



Longete diagnostika - VII

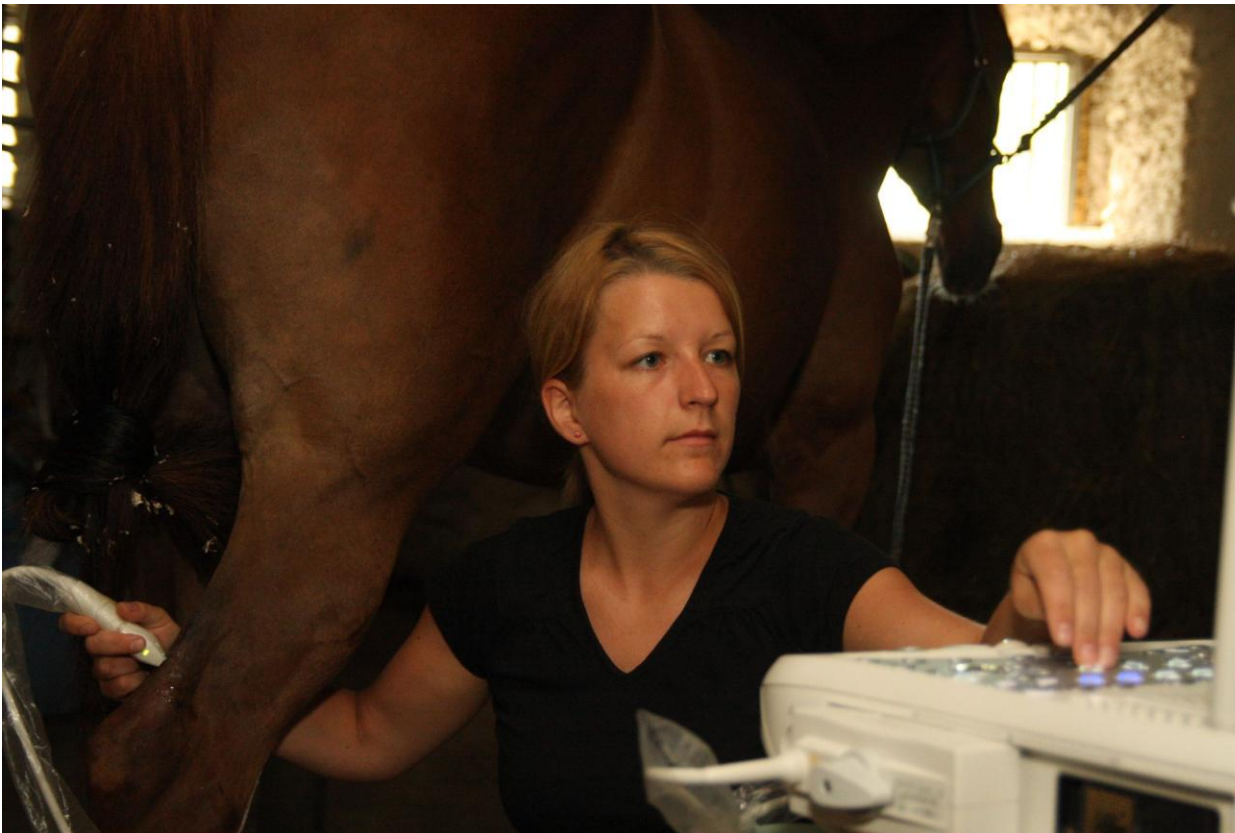Röntgeni leiud:

- Luumurd
- Luukild
- Luumuna
- Artroos ehk kroonilised muutused liigeses

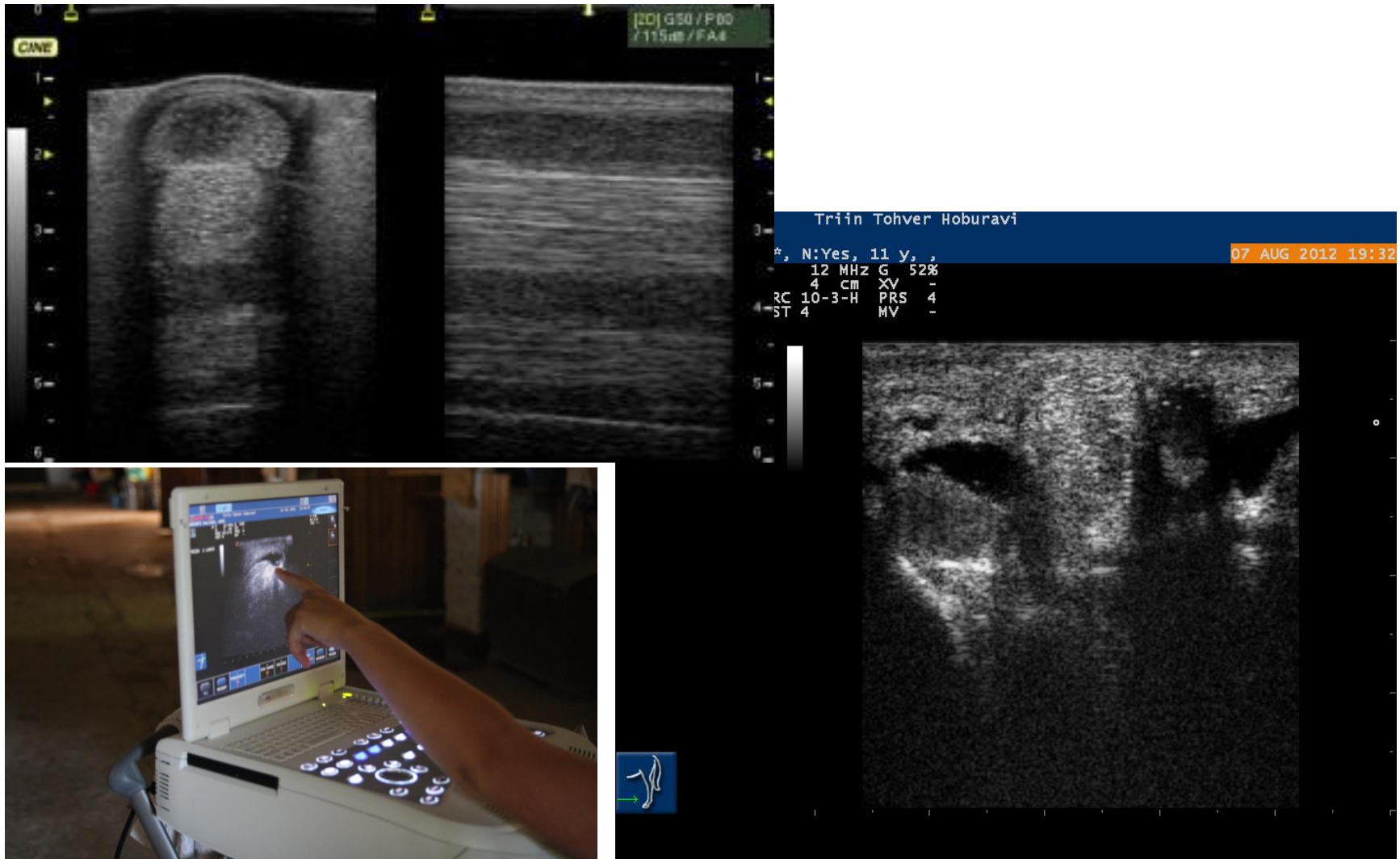


Longete diagnostika - VII

Ultraheli → vaatame pehmeid kudesid
(kõõlused, sidemed, liigesed)



Longete diagnostika - VII



Longete diagnostika - VII

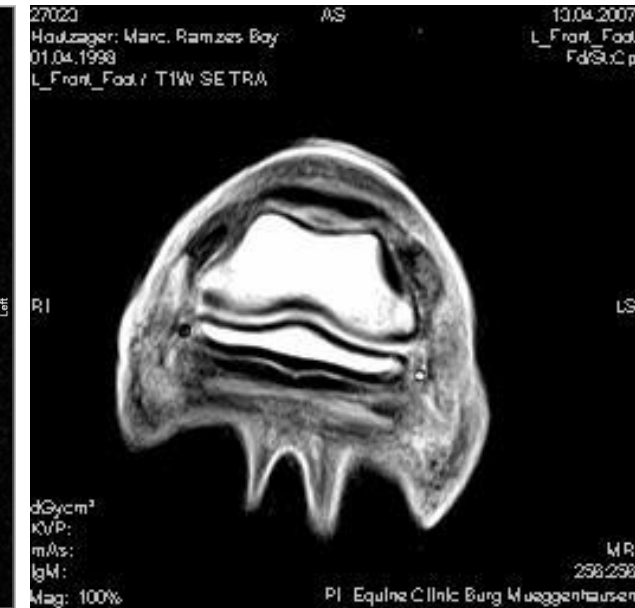
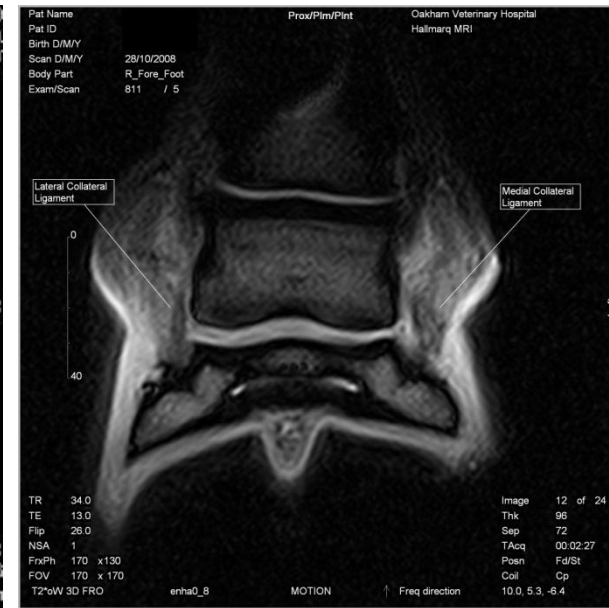
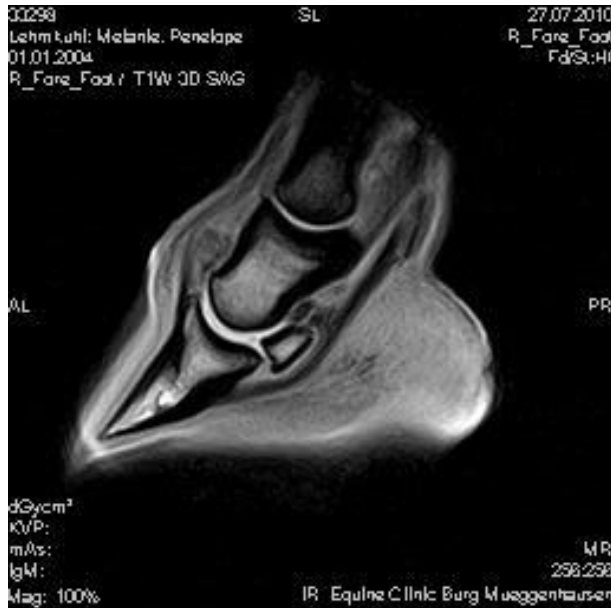

Magnetresonants Kaamera

→ vaatame korraga
luulisi ja
pehmeid kudesid



Longete diagnostika - VII



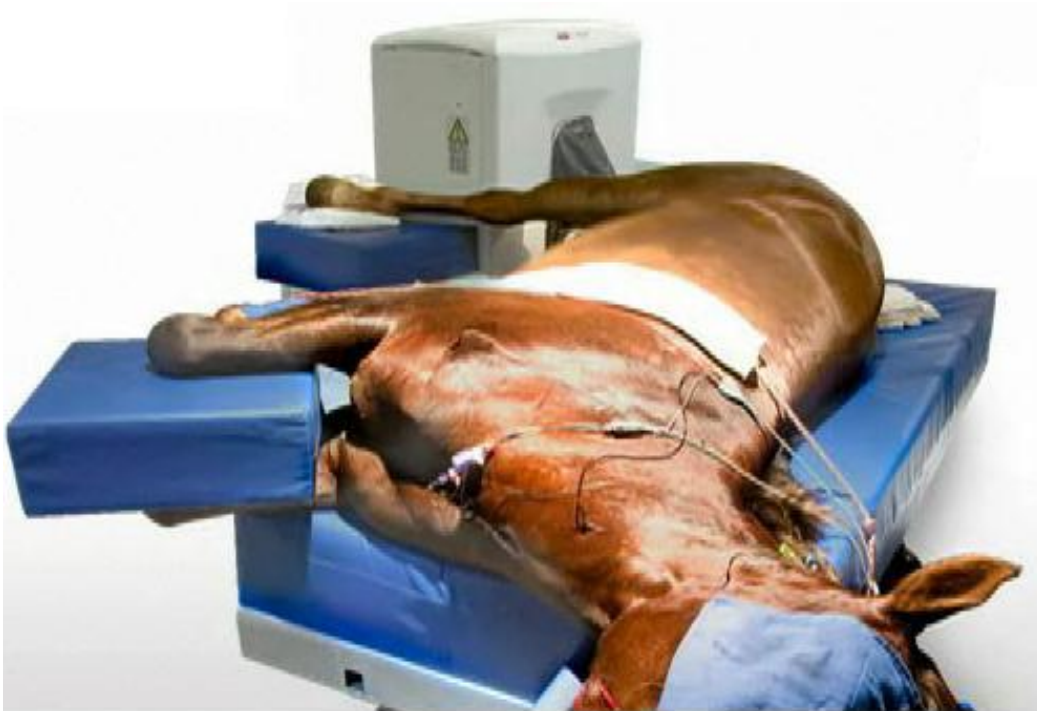Sagitaal vaade

Dorsaal vaade

Transversaal vaade

Näitab nii luulisi kui pehmeid kudesid kolmel eri tasandil
Kõigil tasanditel teeb masin mitukümmend lõiget

Longete diagnostika - VII



**Tartu Maaülikooli hobuste MRI alustab tööd
sügisel 2012!!**



Longete diagnostika

Miks Aadu lonkab?

1. Aadu lonkab juba 4 nädalat
2. Närviblokaad näitas, et valu tuleb kabjast
3. Röntgenpildid kabjast on korras
4. Kabjasisene ultraheli pole võimalik
5. Valuvaigistitega longe väheneb, kuid ei kao

Võimalikud põhjused:

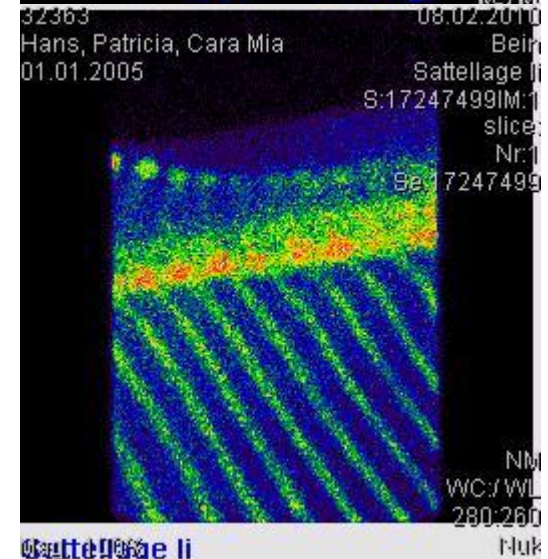
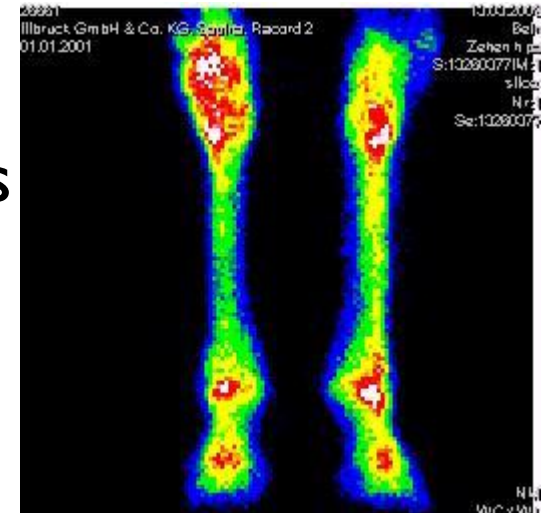
1. Kabjasiseste sidemete rebend
2. Painutajakõõluse kinnituskoha rebend
3. Kabjaliigese kõhre vigastus
4. Kabjaluu või süstikluu sisene põletik
5. Kabjaluu või kabjakõhre mõra
6. Süstikluu limaspauna põletik ja kleepumine
7. Jne...



Longete diagnostika - VII

Sintigraafia

→ näitab põletikulisi koldeid kogu kehas



▶ Lähim sintigraafia kaamera asub Soomes

Longete diagnostika



Korralik lonkeuring võtab aega
kauem kui 5 minutit!!

Lonkeuring kui detektiivi töö



Põhjalik lonke diagnostika on tihti kulukam
kui järgnev ravi

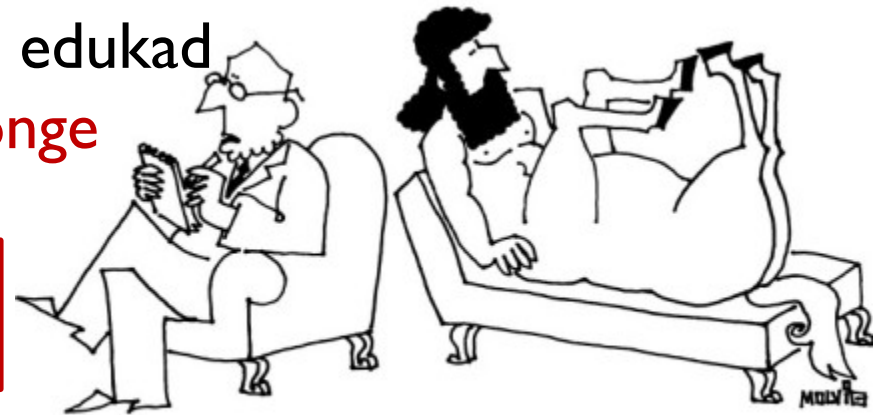

Longete diagnostika

Millal on korralik diagnostika eriti tähtis?

1. Hobune peab kiiresti sporti naasma
→ **väärtuslik sporthobune**
2. Hobune lonkab sama tugevalt juba üle kuu aja
→ **pika-ajaline longe**
3. Hobune lonkab nähtavalt juba sammus
→ **väga tugev longe**
4. Erinevad ravikatsed pole olnud edukad
→ **keeruline, raskesti ravitav longe**

Mis ulatuses diagnostika on vajalik ja mõistlik oskab öelda Teie loomaarst



"Part of me thinks you should be seeing a veterinarian."

Aitähh

